


ISSN

JURNAL IMPLEMENTA HUSADA

**Fakultas Kedokteran
Universitas Muhammadiyah Sumatera Utara**



HOME ABOUT LOGIN REGISTER CATEGORIES SEARCH CURRENT ARCHIVES ANNOUNCEMENTS

Home > Archives > Vol 2, No 2 (2021)

Vol 2, No 2 (2021)

DOI: <https://doi.org/10.30596/jih.v2i2>

Table of Contents

Articles

- | | |
|---|-----------------------------------|
| Validasi Kuesioner Kepatuhan Protokol Kesehatan COVID-19: Analisa Eksploratori Faktor dan Nilai Titik Potong
<i>Pinta Pudiyanti Siregar, Des Suryani</i> | PDF (BAHASA INDONESIA)
119-130 |
| Target Terapi Potensial Terkini pada Keganasan Kulit
<i>Arridha Hutami Putri</i> | PDF (BAHASA INDONESIA)
131-144 |
| Pengkajian Paripurna Pasien Geriatri (P3G) di Puskesmas Kota Medan dan Puskesmas Deli Serdang
<i>Yulia Afrina Nasution, Mila Trisna Sari, Pinta Pudiyanti Siregar, Ika Nopa</i> | PDF (BAHASA INDONESIA)
145-156 |
| Pengaruh Kegiatan Keluarga Binaan Kesehatan (KBK) terhadap Adab Komunikasi dan Empati Mahasiswa Fakultas Kedokteran Universitas Muhammadiyah Sumatera Utara
<i>N Aisyah Savira Pratiwi, Ratih Yulistika Utami</i> | PDF (BAHASA INDONESIA)
157-172 |
| Tingkat Pengetahuan terhadap Pencegahan HIV/AIDS pada Mahasiswa Angkatan 2019 FK UMSU
<i>Heppy Jelita sari Batubara</i> | PDF (BAHASA INDONESIA)
188-194 |
| Pencegahan Transmisi COVID-19 melalui Pelayanan Telemedicine di Indonesia
<i>Ery Suhaymi</i> | PDF (BAHASA INDONESIA)
195-207 |
| Hiploplasia Uterus dengan Amenorea Primer pada Sindroma Turner: Laporan Kasus
<i>Rajuddin Rajuddin, Sarjani Sarjani, Hilwah Nora</i> | PDF (BAHASA INDONESIA)
208-223 |
| Faktor Risiko Terjadinya Diabetes Melitus Tipe 2: Literatur Review
<i>Mila Trisna Sari</i> | PDF (BAHASA INDONESIA)
224-236 |
| Edukasi dan Penyuluhan Kesehatan Gerakan Masyarakat Cerdas Menggunakan Obat dan Khitanan Massal kepada Masyarakat Sidorame Timur
<i>Melviana Lubis, Hervina -, Ery Suhaymi</i> | PDF (BAHASA INDONESIA)
237-241 |
| Pemberdayaan Keluarga Binaan melalui Penyuluhan Tips Sistem Pencernaan Tetap Bugar Saat Berpuasa secara Daring
<i>Roiyatul Mardia Lubis, Elman Boy</i> | PDF (BAHASA INDONESIA)
242-250 |

ISSN: 2722-0877

FOCUS AND SCOPE

EDITORIAL TEAM

REVIEWERS

PUBLICATION ETHICS

PEER REVIEW PROCESS

AUTHOR GUIDELINES

INDEXING

AUTHOR FEES

CONTACT

TEMPLATE



ISSN (ONLINE)

2722-0877



PLAGIARISME CHECK



VISITOR

Visitors

ID 37,914	KW 3
US 981	PK 3
JP 258	CZ 3
MY 99	PE 2
SG 79	HK 2
IN 48	TW 2
RU 31	GR 2
IE 24	KH 1
FR 21	AR 1
TR 18	KG 1
CN 15	MO 1
CA 14	UZ 1
GB 12	HR 1
NL 12	SA 1
KR 10	IT 1
BN 8	SI 1
TH 8	IL 1
ET 8	PS 1
VN 7	GH 1
RO 7	DZ 1
QA 6	LV 1
AU 6	NP 1
DE 6	BD 1



Jurnal Implementa Husada

JIH [Website](#)

Published by **Universitas Muhammadiyah Sumatera Utara**

ISSN : - EISSN : 27220877 DOI :

<https://doi.org/10.30596/jih>

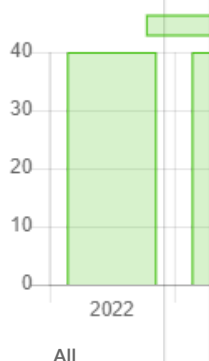
Core Subject : **Health,**

☐ Health Professions
 ☐ Medicine & Pharmacology
 ☐ Nursing
 ☐ Public Health
 ☐ Veterinary

Jurnal Implementa Husada merupakan jurnal yang digagas oleh Departemen Farmakologi dan Terapi dan Departemen Ilmu Kesehatan Masyarakat dan Kedokteran Komunitas Fakultas Kedokteran Universitas Muhammadiyah Sumatera Utara, yang ditujukan sebagai wadah publikasi ilmiah bagi peneliti pemula, sejawat dokter, ilmuwan di bidang kesehatan, dalam mempublikasikan hasil-hasil penelitian, tinjauan artikel dan pustaka, serta tulisan ilmiah dan pengabdian masyarakat yang berhubungan dengan dunia kesehatan sehingga dapat menambah wawasan bagi pembaca dan menjadi sumber referensi lanjutan bagi penelitian selanjutnya.

Arjuna Subject : **Kedokteran - Biokimia, Kedokteran**

Article Per Year (5 Year)



Filter by Year

2020 2022



From

To

2020

2022

Filter

Reset

Filter By Issues

All Issue

Vol 3, No 4 (2022)

Vol 3, No 3 (2022)

Vol 3, No 2 (2022)

Vol 3, No 1 (2022)

Vol 2, No 4 (2021)

Vol 2, No 3 (2021)

Vol 2, No 2 (2021)

Vol 2, No 1 (2021)

Vol 1, No 3 (2020)

More Issue

- > [Home Page](#)
- > [OAI Link](#)
- > [Editorial Team](#)
- > [Contact](#)
- > [Reviewer](#)
- > [Google Scholar](#)

Articles

110 Documents

Search Title



<

1

2

3

4

5

>

Covid 19 Dan Penggunaan Masker Muka: Antara Manfaat Dan Resiko

Pinta Pudiyanti Siregar; Rosnah Sutan; Cut Mourisa

JURNAL IMPLEMENTA HUSADA Vol 1, No 3 (2020)

Publisher : UMSU

[Show Abstract](#) |
 [Download Original](#) |
 [Original Source](#) |
 [Check in Google Scholar](#) |
 DOI: 10.30596/jih.v1i3.5799

Pengaruh Komorbid Hipertensi terhadap Severitas Pasien yang Terinfeksi Covid 19

Arif Gunawan; Kartika Prahasanti; M. Reza Utama

JURNAL IMPLEMENTA HUSADA Vol 1, No 2 (2020)

Publisher : UMSU

[Show Abstract](#) |
 [Download Original](#) |
 [Original Source](#) |
 [Check in Google Scholar](#) |
 DOI: 10.30596/jih.v1i2.4972

Gambaran Tingkat Pengetahuan Orangtua terhadap Kejang Demam pada Anak di Lingkungan X Kelurahan Tegal Sari Mandala II Medan

Fayan Nadya Shahiba; Nurcahaya Sinaga

JURNAL IMPLEMENTA HUSADA Vol 1, No 1 (2020)

Publisher : UMSU



Contact Name

dr. Ilham Hariaji,
M.Biomed



Contact Email

ilhamhari
aji@ums
u.ac.id

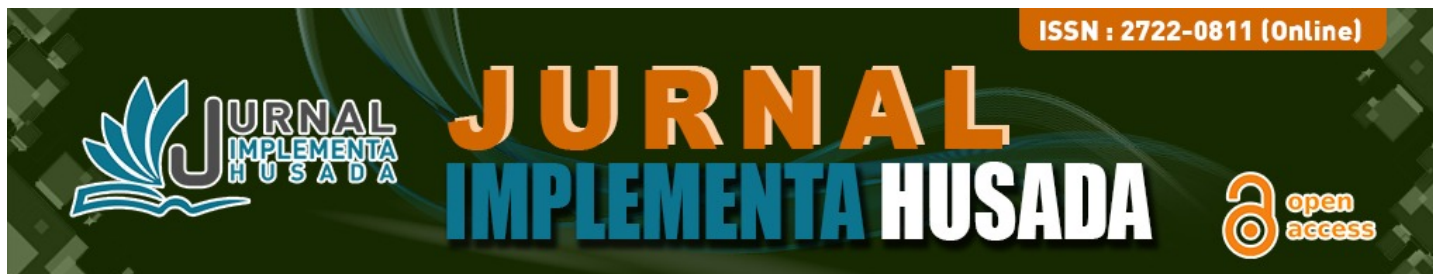

Phone

+6281262082844



Journal Mail



HOME ABOUT LOGIN REGISTER CATEGORIES SEARCH CURRENT ARCHIVES ANNOUNCEMENTS

Home > Editorial Team

Editorial Team

Editor In Chief :

dr. H. Elman Boy, M.Kes., Sp.KKLP., FIS-PH., FIS-CM., AIFO-K. Scopus ID: 57210282342, Sinta ID: 6073103, Google Scholar ID: tqSgyicAAAAJ (Ilmu Kesehatan Masyarakat, Fakultas Kedokteran Universitas Muhammadiyah Sumatera Utara)

Managing Editor :

dr. Pinta Pudiyanti Siregar, M.Sc., Ph.D. Scopus ID: 57278689400, Sinta ID: 6784412, Google Scholar ID: RdIdSI0AAAAJ&hl (Ilmu Kesehatan Masyarakat, Fakultas Kedokteran Universitas Muhammadiyah Sumatera Utara)

dr. Ilham Hariaji, M.Biomed. Sinta ID: 6118757, Google Scholar ID: IkRX4_8AAAAJ&hl=id&oi=ao (Farmakologi, Fakultas Kedokteran Universitas Muhammadiyah Sumatera Utara)

Editorial Board Members:

dr. Ratih Yulistika Utami, M.Med. Ed. Sinta ID: 6650576, Google Scholar ID: C5X2_j8AAAAJ (Unit Pendidikan Kedokteran, Fakultas Kedokteran Universitas Muhammadiyah Sumatera Utara)

dr. Anissa, MKT. Scopus ID: 57201672614, Sinta ID: 6650555, Google Scholar ID: IlreoYEAAAAJ (Mikrobiologi, Fakultas Kedokteran Universitas Muhammadiyah Sumatera Utara)

dr. Arridha Hutami Putri, M.Kes(DV), Sp.DV. Sinta ID: 6800936, Google Scholar ID: RK02iS0AAAAJ (Dermatologi dan Venereologi, Fakultas Kedokteran Universitas Muhammadiyah Sumatera Utara)

dr. Nanda Sari Nuralita, M.Ked.KJ, SpKJ. Scopus ID: 57215097492, Sinta ID: 6201998, Google Scholar ID: _zJQTIsAAAJ (Psikiatri, Fakultas Kedokteran Universitas Muhammadiyah Sumatera Utara)

dr. Eka Febriyanti, M. Gizi. Scopus ID: 57746709400, Sinta ID: 6710175, Google Scholar ID: ZDVFntsAAAAJ (Gizi, Fakultas Kedokteran Universitas Muhammadiyah Sumatera Utara)

dr. Dimas Pramita Nugraha, M.Sc. Sinta ID: 6039388, Google Scholar ID: 1vGsgxcAAAAJ&hl (Farmakologi, Fakultas Kedokteran Universitas Riau)

Editorial Office :

Jefri Fajar Hia, S.Kom. (Universitas Muhammadiyah Sumatera Utara)

ISSN: 2722-0877

FOCUS AND SCOPE

EDITORIAL TEAM

REVIEWERS

PUBLICATION ETHICS

PEER REVIEW PROCESS

AUTHOR GUIDELINES

INDEXING

AUTHOR FEES

CONTACT

TEMPLATE



ISSN (ONLINE)

2722-0877



PLAGIARISME CHECK



VISITOR

Visitors

ID 37,914	KW 3
US 981	PK 3
JP 258	CZ 3
MY 99	PE 2
SG 79	HK 2
IN 48	TW 2
RU 31	GR 2
IE 24	KH 1
FR 21	AR 1
TR 18	KG 1
CN 15	MO 1
CA 14	UZ 1
GB 12	HR 1
NL 12	SA 1
KR 10	IT 1
BN 8	SI 1
TH 8	IL 1
ET 8	PS 1
VN 7	GH 1
RO 7	DZ 1
QA 6	LV 1
AU 6	NP 1
DE 6	BD 1

Laporan Kasus

HIPOPLASIA UTERUS DENGAN AMENOREA PRIMER PADA SINDROMA TURNER: LAPORAN KASUS

Rajuddin Rajuddin¹, Sarjani², Hilwah Nora³

^{1,2,3} Departemen Obstetri dan Ginekologi Fakultas Kedokteran Universitas Syiah Kuala/Rumah Sakit Umum Daerah Dr. Zainoel Abidin Banda Aceh, Indonesia

Email: rajuddin@unsyiah.ac.id

Abstrak

Amenorea merupakan kondisi yang ditandai dengan ketidakadaan periode menstruasi pada perempuan usia reproduksi. Kondisi ini terjadi akibat adanya kegagalan perkembangan alat reproduksi seperti ketidakadaan rahim, kegagalan ovarium serta anomali urogenital seperti kelainan duktus Mullerian. Diagnosis yang akurat sangat menentukan manajemen yang tepat dan optimal dalam penatalaksanaan. Laporan kasus ini bertujuan untuk menjelaskan mengenai pendekatan diagnostik serta tatalaksana amenorea primer terkait sindroma turner. Studi kasus ini menggunakan metode pendekatan prospektif sehingga dapat mencapai diagnosis terbaik. Didapatkan hasil seorang perempuan, usia 22 tahun, belum pernah mengalami haid sampai usia 21 tahun. Pasien pertama kali haid dengan durasi 6 hari setelah mengkonsumsi obat yang mengandung kombinasi Estradiol valerat dan Norgestrel pada bulan November 2019. Setelah berhenti minum obat selama 3 bulan, pasien tidak mengalami menstruasi dan siklus menstruasi tidak teratur lagi. Pemeriksaan status generalisata dalam batas normal. Pemeriksaan tanda seks sekunder didapatkan tanner stage M2P2. Pemeriksaan ultrasonografi menunjukkan uterus berukuran kecil dengan ovarium kiri sulit dinilai dengan kesan hipoplasia uterus. Pemeriksaan laboratorium didapatkan kadar hormon tiroid FT4: 18,59 ng/dL, TSHs: 5,9 ng/dL, Anti mullerian hormon (AMH): <0,01 ng/mL, FSH: 102,11 mIU/mL, dan estradiol: <9 pg/dL. Hasil pemeriksaan kromosom didapatkan kariotipe 45X dengan kehilangan satu kromosom seks X. Pasien dengan sindroma Turner klasik yang mengalami kelainan kromosom seks 45X hipoplasia uterus dengan hipergonadotropik dan hipogonadisme serta hipotiroidisme, dibutuhkan tatalaksana yang tepat dengan pendekatan menyeluruh dan pendekatan psikososial.

Kata kunci: Amenorea primer, hipogonadisme, hipergonadotropik, kelainan kongenital, Turner.

Abstract

Amenorrhea is a condition characterized by the absence of menstrual periods in women of reproductive age. This condition occurs due to failure of the development of reproductive organs such as the absence of a uterus, ovarian failure and urogenital anomalies such as Mullerian duct abnormalities. Accurate diagnosis will determine appropriate and optimal management in management. This case report aims to explain the diagnostic approach and management of primary amenorrhea related to turner syndrome. This is a case study using a prospective approach method so that it can reach the best diagnosis. Evaluation of primary amenorrhea with various diagnostic tests is carried out to determine the different structural components in certain organs such as the external and internal genitalia, pituitary, and hypothalamus. A woman, aged 22 years, came with the complaint that she had never had a period until she was 21 years old. The patient admitted that he had his first menstruation with a duration of 6 days after taking a drug containing a combination of Estradiol valerate and Norgestrel in November 2019. After stopping taking the drug for 3 months, the patient did not experience menstruation and the menstrual cycle was irregular again. Generalized status examination within normal limits. Examination of secondary sex signs revealed Tanner stage M2P2. Ultrasound examination showed a small uterus with a left ovary difficult to assess with the impression of uterine hypoplasia. Laboratory examination revealed hormone levels thyroid FT4:18.59 ng/dL, TSHs 5.9 ng/dL, Anti-mullerian hormone (AMH): <0.01 ng/mL, FSH: 102.11 mIU/mL, and estradiol: <9 pg/mL. Chromosomal examination results revealed a 45X karyotype with the loss of one X sex chromosome. Patients with classic Turner syndrome who have sex chromosome abnormalities 45X uterine hypoplasia with hypergonadotropic and hypogonadism and hypothyroidism, require appropriate management with a comprehensive approach and psychosocial approach.

Keywords: *Primary amenorrhea, hypogonadism, hypergonadotropic, congenital abnormalities, Turner syndrome*

PENDAHULUAN

Amenorea merupakan salah satu masalah ginekologi yang paling sering dikeluhkan oleh perempuan karena memberikan dampak terhadap banyak aspek kehidupan seperti fisik, mental, dan sosial.¹ Amenorea berasal dari bahasa Yunani yakni suatu kondisi yang ditandai dengan ketidakadaan siklus menstruasi pada perempuan usia reproduksi. Amenorea diklasifikasi menjadi amenorea primer dan amenorea sekunder. Amenorea primer disebabkan oleh berbagai etiologi dan patogenesis berbeda, salah satunya anomali uterus.² Pasien dengan kecurigaan amenorea primer umumnya datang dengan keluhan tidak mendapatkan siklus menstruasi. Untuk menegakkan diagnosis perlu dilakukan pemeriksaan berupa penilaian karakteristik seks sekunder dan pemeriksaan penunjang. Pemeriksaan penunjang yang dapat dilakukan untuk mengkaji kondisi pasien antara lain pemeriksaan radiologi, evaluasi hormonal serta pemeriksaan kariotipe.³

Anomali uterus kongenital ditemukan pada sekitar 3%–4% perempuan, yang berdampak terhadap fertilitas dan risiko persalinan prematur. Salah satu jenis anomali uterus kongenital yang paling sering teridentifikasi adalah tidak menyatunya duktus mullerian selama perkembangan intra uterus sehingga menyebabkan uterus bicornuate atau septa uteri. Agenesis mullerian, juga dikenal sebagai Sindrom Mayer Rokitansky Kuster Hauser (MRKHS), menyebabkan kegagalan perkembangan urogenital dengan insidensi sebanyak 1:4,500 kelahiran perempuan hidup, ditandai dengan tidak adanya rahim atau aplasia rahim, leher rahim, atau vagina atas atau adanya keterlibatan urologis terkait dan sistem organ lainnya.⁴ Selain MRKHS, terdapat pula kondisi lain yang terkait dengan hipoplasia rahim, yakni sindroma turner.⁵

Sindroma Turner (ST) merupakan sebuah penyakit yang timbul akibat abnormalitas kromosom X berupa kehilangan

parsial kromosom X kedua (45X).⁶ Penyakit ini ditemukan pertama kali oleh Otto Ulrich pada tahun 1930 dan diperdalam kembali oleh Henry Turner pada tahun 1938. Insidensi Sindroma Turner diperkirakan mencapai 1:2,500-3,500 kelahiran bayi perempuan.⁷ Sebanyak 15-40% remaja dengan sindrom turner mengalami pubertas spontan dan hanya 2-10% yang mengalami menarche spontan.⁸ Sindroma Turner merupakan sebuah penyakit multisistem yang berisiko menyebabkan berbagai manifestasi seperti perawakan pendek, infantilisme seksual, webbed neck, dan cubitus valgus. Kegagalan pertumbuhan yang menyebabkan pasien tampak pendek juga merupakan salah satu tanda kardinal pada pasien dengan sindroma Turner.⁶ Selain itu, abnormalitas kromosom 45X juga menyebabkan gangguan siklus ovarium sehingga terjadi hipergonadotrofik hipogonadisme yang merupakan tanda kardinal dari sindrom turner sehingga pasien sering mengalami

infertilitas primer dan terganggunya karakteristik seks sekunder (pubertas).⁶

Pemeriksaan diagnostik berupa ultrasonografi 3 dimensi dan pencitraan resonansi magnetik memiliki akurasi sebesar 90%–95% dalam mendiagnosis kelainan rahim. Diagnosis yang akurat menentukan manajemen yang tepat dan optimal. Pendekatan laparoskopi dapat digunakan dalam memperbaiki anomali dengan tujuan untuk menyediakan saluran untuk menstruasi, untuk mengurangi rasa sakit dan untuk mempertahankan potensi reproduksi.⁹ Laporan kasus ini akan membahas tentang penegakan diagnosis dan tatalaksana pada pasien dengan keluhan amenorea primer terkait sindroma turner.

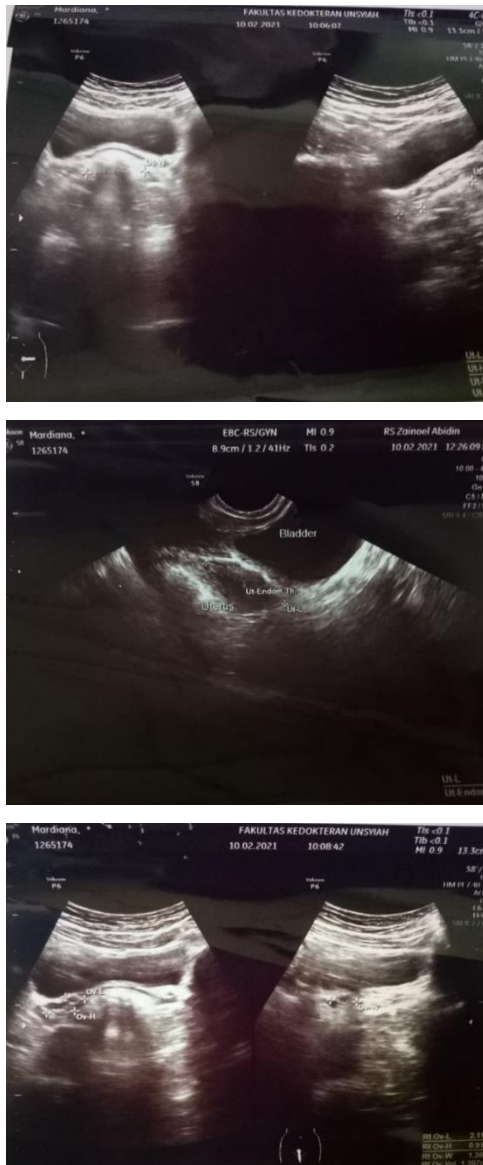
KASUS

Seorang perempuan, usia 22 tahun, datang dengan keluhan belum mengalami menstruasi hingga usia 21 tahun. Pasien bisa menstruasi setelah mengkonsumsi obat yang

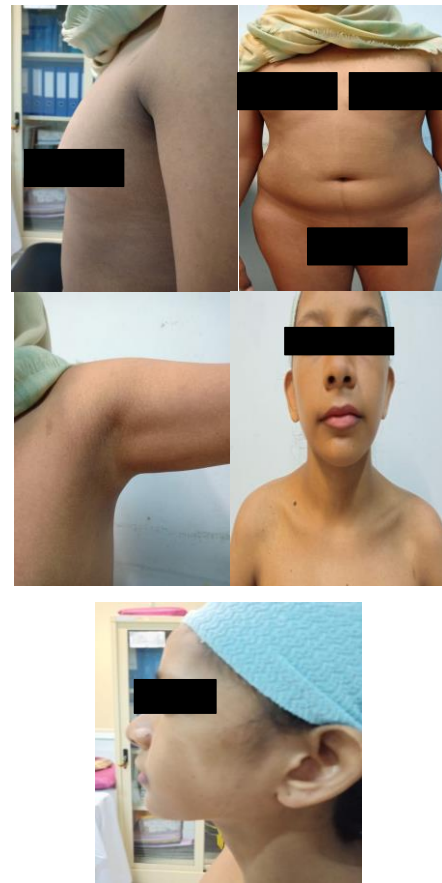mengandung kombinasi Estradiol valerat dan Norgestrel pada bulan November 2019, haid selama 6 hari dengan 2-3 kali ganti pembalut per hari. Bila pasien tidak mengkonsumsi obat tersebut, ia kembali tidak menstruasi. Pasien menyangkal adanya riwayat penyakit seperti diabetes mellitus, asma, tiroid dan hipertensi. Status pernikahan pasien adalah belum nikah.

Hasil pemeriksaan fisik ditemukan keadaan umum baik, kesadaran kompos mentis, tekanan darah 110/60 mmHg, nadi 90 kali per menit regular, pernafasan 16 kali per menit regular, suhu 36.90C, tinggi badan 140 cm, berat badan 40 kg, dan Indeks Massa Tubuh (IMT) 20 kg/m². Pemeriksaan status generalisata dalam batas normal. Status ginekologi didapatkan vulva uretra tenang berdasarkan inspeksi sedangkan pemeriksaan inspekulo dan vaginal toucher tidak dilakukan. Hasil Ultrasonografi menunjukkan gambaran uterus ukuran lebih kecil dari ukuran normal, ovarium kanan ukuran kecil sedangkan ovarium kiri

sulit dinilai (Gambar 1). Hasil pemeriksaan laboratorium pasien adalah sebagai berikut: hemoglobin: 13,8 gr/dL, leukosit: 8,6 sel/uL, trombosit: 349 uL, hematokrit: 40%, MCV:79 fL, MCH:27/pg, MCHC:34 g/dL, CT/ BT 2/8, HBsAg: non reaktif, glukosa darah sewaktu 107 mg/dL, Ureum: 15 mg/dL, Kreatinin: 0,69 mg/dL, Natrium: 147 mmol/L, Kalium:4.5 mmol/L, Clorira: 110 mmol/L, FT4: 18,59, TSHs: 5,9 mIU/L, Anti mullerian hormon (AMH): <0,01 ng/mL, FSH 102,11 mIU/mL, dan estradiol <9 pg/mL. Berdasarkan hasil laboratorium tersebut, didapatkan kesan adanya kondisi hipotiroidisme, hipergonadotropik dan hipogonadisme. Hasil pemeriksaan ultrasonografi dapat dilihat pada gambar 1, dan pemeriksaan seks sekunder didapatkan M2P2 (Gambar 2).

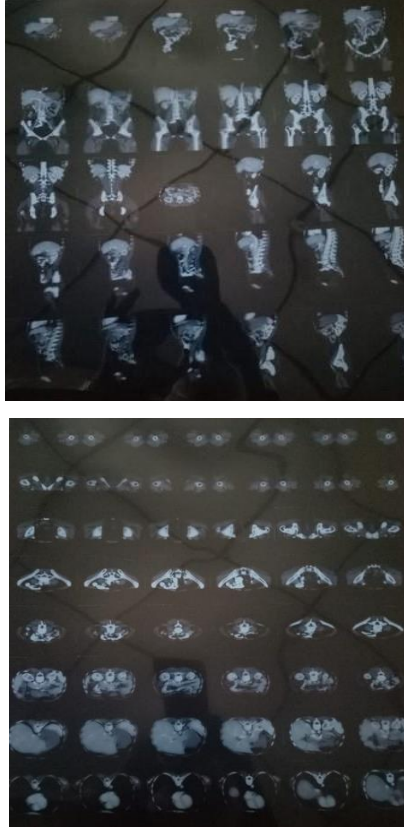

Gambar 1. A) Hasil Ultrasonografi menunjukkan gambaran uterus ukuran 3,1 x 1,6 x 3,5 cm, B) Ketebalan endometrium 0,36 mm, C) Gambaran ovarium kanan ukuran 2,1 cm x 0,91 x 1,3 cm, ovarium kiri sulit dinilai.



Gambar 2. Tanner stage pada Nn. M
Pemeriksaan diagnostik lanjutan yang dilakukan pada pasien ini adalah: CT-Scan dan analisis kromosom untuk mengidentifikasi etiologi amenorea. CT-Scan abdomen dengan kontras menunjukkan uterus antefleksi dengan uterus di posterior vesica urinaria berukuran 4,6 x 2,4 x 1,5 cm, serta pemeriksaan kariotipe menunjukkan adanya abnormalitas kromosom berupa 45X. Pasien

didiagnosis dengan amenorea primer
 “et causa” sindroma Turner.



Gambar 3. Pemeriksaan CT-Scan abdomen dan pelvic dengan kontras.
DISKUSI

Seorang perempuan, usia 22 tahun, dengan keluhan menstruasi terlambat yang baru terjadi pada usia 21 tahun dilaporkan dalam laporan kasus ini. Riwayat menstruasi pertama diketahui terjadi setelah adanya stimulasi obat yang mengandung kombinasi Estradiol valerat dan Norgestrel pada bulan November 2019. Namun, siklus

JURNAL IMPLEMENTA HUSADA
Jurnal.umsu.ac.id/index.php/JIH

menstruasi kembali terhambat setelah pasien berhenti mengkonsumsi obat tersebut. Diketahui bahwa pasien belum menikah dan tidak memiliki riwayat medis lainnya. Hasil pemeriksaan fisik menunjukkan bahwa karakteristik seks sekunder pasien berada pada Tanner Stage 2 dan pasien memiliki perawakan pendek. Sedangkan berdasarkan hasil pemeriksaan penunjang, diketahui bahwa hasil laboratorium memberikan kesan adanya kondisi hipoestrogenik, ultrasonografi menunjukkan kesan hipoplasia uterus, CT-Scan abdomen dengan kontras menunjukkan uterus antefleksi dengan uterus berukuran 4,6 x 2,4 x 1,5 cm, serta pemeriksaan kariotipe menunjukkan adanya abnormalitas kromosom berupa 45X. Kasus ini mengidentifikasi adanya permasalahan amenorea primer pada perempuan usia 22 tahun yang tidak mendapatkan haid selama 21 tahun. Amenorea primer umumnya terjadi pada perempuan di bawah usia 15 tahun yang belum mendapatkan

siklus menstruasi spontan. Etiologi amenorea primer sangat bervariasi, seperti sindroma Mayer-Rokitanski-Kuster-Hauser (MRKH), penggunaan kontrasepsi oral, anomali kromosom, gangguan traktus uterus dan vagina, gangguan ovarium, gangguan hipofisis anterior, dan gangguan hipotalamus.³ Apabila etiologi telah diketahui, maka pasien dengan amenorea primer ditatalaksana berdasarkan etiologi yang mendasari.

Pasien dalam kasus ini sudah pernah mengalami siklus menstruasi setelah mengonsumsi obat yang mengandung kombinasi Estradiol valerat dan Norgestrel namun siklus menstruasi masih belum reguler hingga saat ini. Estrogen merupakan pilihan terapi yang digunakan sebagai terapi pengganti hormonal.³¹ Terapi hormonal pada perempuan muda dapat diberikan baik secara terpisah maupun dikombinasikan. Tujuan dari terapi ini adalah untuk mensubstitusi defisiensi estrogen serta mencapai kadar E2 fisiologis. Terapi ini perlu dititiasi secara

perlahan hingga tercapai tanda pubertas yang diinginkan. Estrogen juga dapat meregulasi perdarahan pada vagina termasuk menstruasi. Ketika estrogen digabungkan dengan progesteron, progesterone memiliki sifat antigonadotropik.³²

Berdasarkan hasil pemeriksaan fisik karakteristik seks sekunder pasien, didapatkan bahwa pasien berada pada Tanner Stage 2. Tanner Stage merupakan sebuah sistem klasifikasi objektif yang berguna untuk mendokumentasi perkembangan karakteristik seks sekunder pasien terutama pada masa pubertas. Sistem ini terdiri atas 5 stage di mana stage 1 adalah karakteristik seks prepubertal sedangkan stage 5 merupakan kondisi dewasa akhir. Pada perempuan, komponen yang dinilai pada Tanner Stage antara lain perkembangan payudara, genitalia, serta kecepatan pertumbuhan tinggi.³³ Pasien dalam kasus ini memiliki Tanner Stage 2 oleh karena kelenjar payudara yang teraba masih berada di bawah areola dan tidak terjadi perkembangan selanjutnya.

Selain itu, pasien dalam kasus ini juga memiliki tinggi badan yang lebih rendah dari usianya atau memiliki perawakan pendek.³⁴

Pasien dengan kecurigaan amenorea primer dimanajemen dengan mengevaluasi etiologi yang mendasari kondisi pasien. Pemeriksaan tersebut meliputi pemeriksaan imaging, evaluasi hormonal, serta pemeriksaan kariotipe. Berdasarkan hasil pemeriksaan ultrasonografi, diketahui bahwa volume uterus abnormal (9,70 cm) atau yang dikenal dengan hipoplasia uteri. Berdasarkan temuan ini, dilakukanlah pemeriksaan tambahan berupa CT-Scan abdomen pelvis kontras, guna memastikan ada atau tidaknya uterus. Hasil pemeriksaan CT-Scan abdomen dengan kontras menunjukkan bahwa uterus dalam keadaan antefleksi di posterior vesica urinaria berukuran 4,6 x 2,4 x 1,5 cm, serta tidak tampak adnexa dextra dan sinistra yang jelas. Pada kondisi hipoplasia uterus, diagnosis banding yang perlu dikonfirmasi antara lain

sindrom turner, sindroma swyer dan MRHK.³⁵ Pemeriksaan MRI juga telah terbukti menjadi metode diagnostik noninvasif yang berguna untuk menunjukkan anatomi panggul dan kelainan panggul normal. Analisis sistematis pemeriksaan MRI memungkinkan demonstrasi morfologis yang akurat dan klasifikasi anomali rahim yang penting untuk perawatan dan perencanaan untuk pendekatan bedah yang tepat.²⁰

Selain pemeriksaan imaging, evaluasi hormonal dapat membantu untuk mengetahui etiologi yang menyebabkan amenorea primer dan hipoplasia uteri. Pada pasien ini, didapatkan hasil evaluasi hormonal dengan kesan hipotiroidisme (FT4 18,59 ng/dL dan TSHs 5,9 ng/dL), FSH 102,11 mIU/mL, dan estradiol <9 pg/mL. Berdasarkan hasil laboratorium tersebut, didapatkan kesan adanya kondisi hipoestrogenik atau defisiensi estrogen. Defisiensi estrogen pada usia sebelum 40 tahun disertai dengan siklus menstruasi ireguler merupakan karakteristik dari

insufisiensi ovarium primer. Etiologi yang paling sering menyebabkan insufisiensi ini adalah anomali genetik atau autoimun. Namun terdapat pula kasus insufisiensi ovarium primer yang bersifat idiopatik.³⁶ Analisis selanjutnya pada pasien ini adalah dibutuhkannya pemeriksaan kariotipe untuk mendukung temuan yang telah ada.

Berdasarkan hasil pemeriksaan kariotipe, jumlah sel terhitung 25 sel, jumlah sel dianalisis 9 sel, metode pewarnaan G-Banding, resolusi band (ISCN) 425, dan kariotipe 45X. Berdasarkan interpretasi hasil pada metaphase, didapatkan jumlah kromosom 45 dengan kehilangan satu kromosom seks X yang sesuai dengan sindrom turner klasik. Pada sindrom Turner klasik, ovarium umumnya berbentuk streak gonad yang menyebabkan terjadinya gangguan hormonal berupa amenorea primer sehingga terjadi perawakan pendek, tidak munculnya tanda-tanda kedewasaan, dan gangguan reproduksi lainnya. Pada perempuan normal, didapatkan

jumlah kromosom 46 dengan dua kromosom seks X. Penyakit ini umumnya tidak dapat diwariskan oleh karena adanya non disjunction pada meiosis post zigot. Sindrom Turner disertai dengan hipogonadisme hipergonadotropik dapat menyebabkan amenorea primer atau sekunder yang pada akhirnya menyebabkan infertilitas, hanya sedikit perempuan yang dapat mengalami kesuburan spontan. Mekanisme yang tepat di balik hal ini disebabkan oleh fenotipe idiopatik yang menyebabkan akselerasi oosit dari ovarium sejak janin mengalami perkembangan sindroma turner.²³

Hormon Anti Mullerian Hormon (AMH) merupakan penanda fungsi ovarium dan berpotensi bermanfaat dalam konseling pasien Turner sindrom sehubungan dengan potensi kesuburan. AMH diproduksi oleh sel granulosa dari folikel yang sedang tumbuh dan menunjukkan penurunan nilai yang ditandai dengan kemajuan usia. Umumnya, konsentrasi AMH mencerminkan jumlah total folikel

yang tidak tumbuh sehingga cenderung tidak terdeteksi setelah menopause akibat kegagalan ovarium.¹⁶ Meskipun nilai cut off spesifik tergantung pada uji AMH, jika nilai anti mulerian hormon kurang dari 8 pmol/L maka hal ini memiliki sensitivitas tinggi untuk memprediksi kegagalan ovarium. Konsentrasi inhibin B yang tidak terdeteksi secara konsisten dapat mengindikasikan kegagalan ovarium lainnya.²⁹ Pada kasus ini, didapatkan nilai Anti mullerian hormon (AMH) <0,01 ng/mL yang mengkonfirmasi adanya kegagalan ataupun insufisiensi ovarium.

Pada umumnya perempuan dengan sindrom turner mengalami hipogonadisme hipergonadotropik sehingga membutuhkan terapi penggantian hormon seks steroid. Penggunaan regimen pengganti estrogen yang optimal berguna untuk mendorong perkembangan pubertas. Tujuan dari penggantian hormon estrogen harus memperhatikan perkembangan fisik dan sosial dalam perkembangan normal pubertas.

Pengobatan harus dimulai pada usia 11-12 tahun, dengan peningkatan dosis setiap 6 bulan selama periode 2–3 tahun. Inisiasi dengan estrogen dosis rendah sangat penting untuk mempertahankan potensi pertumbuhan. Di sisi lain, menunda penggantian estrogen dapat merusak masa tulang dan kesehatan rahim.³⁰ Namun demikian, pasien perlu mengetahui apa saja efek samping yang dapat ditimbulkan dari terapi pengganti hormone, seperti kanker payudara, penyakit jantung koroner, fraktur, stroke, obesitas, dan Deep Vein Thrombosis (DVT).³⁷ Perempuan muda dengan Turner sindrom dengan fungsi ovarium normal perlu menerima konseling mengenai pilihan kesuburan, induksi pubertas dan terapi penggantian estrogen/ progesteron untuk mencapai perkembangan payudara, pematangan rahim dan pematangan massa tulang.³⁸

Pada kasus ini terapi dengan estrogen dosis rendah seharusnya sudah mulai dilakukan sejak usia pubertas sebelum epifisis tulang menutup

untuk mendapatkan tinggi badan maksimal dan merangsang pertumbuhan seks sekunder. Sayangnya pasien datang pada usia dewasa muda, sehingga tidak bisa lagi diinduksi untuk menambah tinggi badan. Terapi estrogen tetap perlu diberikan pada pasien ini dengan tujuan untuk mencegah osteoporosis dan penyakit penyerta lainnya yang berkaitan dengan estrogen rendah. Keterlambatan datang ke pusat kesehatan bisa disebabkan karena mengalami kekhawatiran dan malu untuk mencari pengobatan.

Dengan berbagai kompleksitas diagnosis sindrom turner dan dampak psikososial yang ditimbulkannya, klinisi perlu memberikan konseling yang baik mengenai permasalahan psikososial dan kehidupan pasien sehari-hari, termasuk rencana kehidupan masa dewasa. Konseling tidak hanya diberikan untuk pasien sendiri namun juga bagi keluarga pasien.³⁹ Pasien dengan sindroma Turner juga memiliki cadangan ovarium yang

terus menurun sehingga konseling mengenai fertilitas perlu disampaikan dan ditatalaksana sejak usia muda.⁴⁰ Pada kasus yang kami laporkan, dengan kadar AMH <0.01 ng/mL tentu harapan fertilitas sangat rendah, pilihan yang paling memungkinkan untuk pasien jika berkeluarga nanti adalah adopsi anak.

KESIMPULAN

Pasien Sindrom Turner membutuhkan pengelolaan klinis yang tepat. Pendekatan klinis yang dapat dilakukan adalah serangkaian pemeriksaan mulai dari anamnesa terarah, pemeriksaan fisik, dan pemeriksaan penunjang seperti ultrasonografi, CT-Scan, pemeriksaan hormonal dan pemeriksaan kariotiping. Pendekatan psikososial, karena sindrom ini sangat terkait dengan reproduksi dan infertilitas dikemudian hari. Diagnosis ditegakkan melalui anamnesis, pemeriksaan fisik dan pemeriksaan penunjang yang sesuai dengan kriteria.

Tatalaksana yang tepat bisa diperoleh jika pasien datang pada waktu yang tepat, dimana terapi hormonal bisa membantu pertumbuhan badan hingga mencapai tinggi yang optimal dan memaksimalkan pertumbuhan sex sekunder. Diperlukan dukungan psikologis oleh tim yang terdiri dari ahli ginekolog, psikolog, teman, dan keluarga untuk meningkatkan penerimaan diri, kepercayaan diri dalam pergaulan sosial. Kualitas hidup harus tercapai derajat maksimal dan harapan perempuan dapat mencapai kehidupan seksual yang normal.

DAFTAR PUSTAKA

1. Jazani AM, Hamdi K, Tansaz M, Nazemiyeh H, Bazargani HS, Bagher Fazljou SM, et al. Herbal medicine for oligomenorrhea and amenorrhea: A systematic review of ancient and conventional medicine. *Biomed Res Int* 2018;2018.
2. Sarathi V, Reddy R, Atluri S, Shivaprasad C. A challenging case of primary amenorrhoea. *BMJ Case Rep* 2018;2018:1–3.
3. Samal R, Habeebullah S. Primary amenorrhea: a clinical review. *Int J Reprod Contraception, Obstet Gynecol* 2017;6(11):4748.
4. Kirschen GW, Semenyuk N. Primary Amenorrhea, Aplastic Uterus, and a Functional Vagina: A Rare Case of Mayer-Rokitansky-Küster-Hauser Syndrome. *Case Rep Obstet Gynecol* 2019;2019:1–4.
5. Van Oudtshoorn S, Hunter T. Uterine Hypoplasia in a Woman with Meier-Gorlin Syndrome: A Case Study, Rare Images, and Implications for Patient Care. *J Gynecol Surg* 2020;36(3):161–3.
6. Mohamed S, Alkofide H, Ya A, Ys A, Alfaleh K. Oxandrolone for growth hormone-treated girls aged up to 18 years with Turner syndrome (Review). *Cochrane Database Syst Rev* 2019;
7. Oberhoffer FS, Abdul-Khaliq H, Jung AM, Zemlin M, Rohrer TR, El Rahman MA. Assessment of left ventricular myocardial work in Turner syndrome patients: Insights from the novel non-invasive pressurestrain loop analysis method. *Quant Imaging Med Surg* 2020;10(1):15–25.
8. Ackermann A, Bamba V. Current controversies in turner syndrome: Genetic testing, assisted reproduction, and cardiovascular risks. *J Clin Transl Endocrinol* 2014;1(3):61–5.
9. Report C. CASE REPORT Uterus

- Didelphys With Bilateral Cervical Agenesis. 2020;133–8.
10. Yoon JY, Cheon CK. Evaluation and management of amenorrhea related to congenital sex hormonal disorders. *Ann Pediatr Endocrinol Metab* 2019;24(3):149–57.
 11. Kaur J, Walia R, Jain V, Bhansali A, Vatsa R, Siwatch S. Clinical indicators to define etiology in patients with primary amenorrhea: Lessons from a decade of experience. *J Fam Med Prim Care* [Internet] 2020;6(2):3986–90. Available from: <http://www.jfmprc.com/article.asp?issn=2249-4863;year=2017;volume=6;issue=1;spage=169;epage=170;aulast=Faizi>
 12. Elmezughi K, Panicker M, Ekpebegh C. Mayer-Rokitansky-Küster-Hauser syndrome presenting with primary amenorrhea and chronic kidney disease: a case report. *PAMJ Clin Med* 2021;5.
 13. Hwang JH. Treatment of postpill amenorrhea with abdominal obesity by traditional Korean medicine treatment focused on pharmacopuncture and moxibustion: A case report. *Medicine* (Baltimore) 2019;98(35):e16996.
 14. Gasner A, Rehman A. Primary Amenorrhea. StatPearls Publishing; 2020.
 15. Kiran Z, Jamil T. Primary amenorrhoea secondary to two different syndromes: A case study. *BMJ Case Rep* 2019;12(3):1–6.
 16. Gawlik A, Hankus M, Such K, Drosdzol-Cop A, Madej P, Borkowska M, et al. Hypogonadism and Sex Steroid Replacement Therapy in Girls with Turner Syndrome. *J Pediatr Adolesc Gynecol* 2016;29(6):542–50.
 17. Ribeiro SC, Tormena RA, Peterson TV, Gonzáles M de O, Serrano PG, de Almeida JAM, et al. Müllerian duct anomalies: Review of current management. *Sao Paulo Med J* 2009;127(2):92–6.
 18. Heinonen PK. Distribution of female genital tract anomalies in two classifications. *Eur J Obstet Gynecol Reprod Biol* [Internet] 2016;206:141–6. Available from: <http://dx.doi.org/10.1016/j.ejogrb.2016.09.009>
 19. Daood MM, Natheer K, Al H, Specialist R, Specialist R, Al I, et al. Female Infertility: Ultrasound and Hysterosalpingography. *Int J Curr Res* 2019;11(01).
 20. Ameen NF El, Ebraheem MA, Nour NM, Dien E. Müllerian duct anomalies: MR assessment

- of Mu Does it help? Egypt J Radiol Nucl Med 2014;45(2):561–7.
21. Rodriguez-Wallberg KA, Landin-Wilhelmsen K. The complexity of fertility preservation for women with Turner syndrome and the potential risks of pregnancy and cardiovascular complications. Acta Obstet Gynecol Scand 2020;99(12):1577–8.
 22. Álvarez-Nava F, Racines-Orbe M, Witt J, Guarderas J, Vicuña Y, Estévez M, et al. Metabolic syndrome as a risk factor for sensorineural hearing loss in adult patients with turner syndrome. Appl Clin Genet 2020;13:25–35.
 23. Gravholt CH, Viuff MH, Brun S, Stochholm K, Andersen NH. Turner syndrome: mechanisms and management. Nat Rev Endocrinol 2019;15(10):601–14.
 24. Kahlert E, Blaschke M, Brockmann K, Freiberg C, Janssen OE, Stahnke N, et al. Deficient knowledge in adult turner syndrome care as an incentive to found turner centers in Germany. Endocr Connect 2019;8(11):1483–92.
 25. Irzyniec T, Jeż W, Lepska K, Maciejewska-Paszek I, Frelich J. Childhood growth hormone treatment in women with Turner syndrome - benefits and adverse effects. Sci Rep 2019;9(1):1–9.
 26. Oberhoffer FS, Abdul-Khaliq H, Jung A-M, Rohrer TR, Abd El Rahman M. Two-dimensional speckle tracking of the abdominal aorta: a novel approach to evaluate arterial stiffness in patients with Turner syndrome. Cardiovasc Diagn Ther 2019;9(S2):S228–37.
 27. Klein DA, Poth MA. Amenorrhea: An approach to diagnosis and management. Am Fam Physician 2013;87(11):781–8.
 28. Cui X, Cui Y, Shi L, Luan J, Zhou X, Han J. A basic understanding of Turner syndrome: Incidence, complications, diagnosis, and treatment. Intractable Rare Dis Res 2018;7(4):223–8.
 29. Tang et al. 2005. 基因的改变 NIH Public Access. Bone 2008;23(1):1–7.
 30. Backeljauw P, Klein K. Sex hormone replacement therapy for individuals with Turner syndrome. Am J Med Genet Part C Semin Med Genet 2019;181(1):13–7.
 31. MEDA. Patient Information Leaflet Cyclo-Progynova. 2016;
 32. Christin-Maitre S. Use of Hormone Replacement in Females with Endocrine Disorders. Horm Res Paediatr

- 2017;87(4):215–23.
33. Emmanuel M, Bokor B. Tanner Stages. StatPearls Publishing; 2020.
 34. Stuebe Alison, Auguste Tamika GM. Acog c ommittee opinion. Obstet Gynecol 2018;131(736):140–50.
 35. Ibarra-Ramírez M, Martínez-de-Villarreal LE. Clinical and genetic aspects of Turner’s syndrome. Med Univ 2016;18(70):42–8.
 36. Sullivan SD, Sarrel PM, Nelson LM. Hormone replacement therapy in young women with primary ovarian insufficiency and early menopause. Fertil Steril [Internet] 2016;106(7):1588–99. Available from: <http://dx.doi.org/10.1016/j.fertnstert.2016.09.046>
 37. Lizcano F, Guzmán G. Estrogen deficiency and the origin of obesity during menopause. Biomed Res Int 2014;2014.
 38. Shankar RK, Backeljauw PF. Current best practice in the management of Turner syndrome. Ther Adv Endocrinol Metab 2018;9(1):33–40.
 39. Culen C, Ertl D-A, Schubert K, Bartha-Doering L, Haeusler G. Care of girls and women with Turner syndrome: beyond growth and hormones. Endocr Connect [Internet] 2017;6(4):R39–51.
 40. Gravholt CH, Andersen NH, Conway GS, Dekkers OM, Geffner ME, Klein KO, et al. Clinical practice guidelines for the care of girls and women with Turner syndrome: Proceedings from the 2016 Cincinnati International Turner Syndrome Meeting. Eur J Endocrinol 2017;177(3):G1–70.